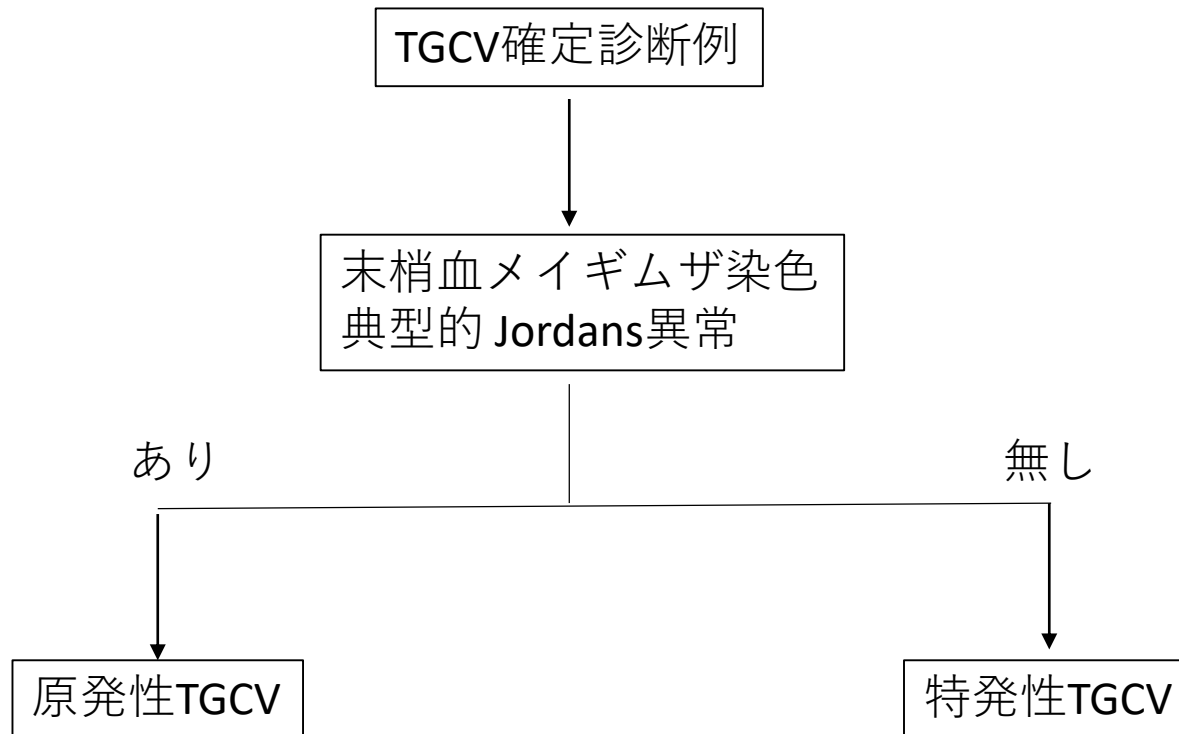


TGCV確定診断例 (Definite TGCV)の分類アルゴリズム



典型的Jordans異常：

末梢血スメア標本のメイギムザ染色等により顆粒球のほとんどすべて(90%以上)に大ききさ $1 \mu\text{m}$ 以上の明瞭な空胞が複数個存在する。スメア標本や写真の送付で、TGCV研究班で判断することも可能である。